

09

EPISTEME & PRAXIS | Revista Científica Multidisciplinaria | 2960-8341

MANEJO

DEL TRAUMA HEPÁTICO, DESDE LA PERSPECTIVA DEL DIAGNÓSTICO Y TRATAMIENTO

MANAGEMENT OF LIVER TRAUMA, FROM THE PERSPECTIVE OF DIAGNOSIS AND TREATMENT

Karen Nicole Tutasig-Mollocana¹

E-mail: ktutasig9431@uta.edu.ec

ORCID: <https://orcid.org/0000-0002-8797-2210>

Roberto Paul Andrade-Salinas¹

E-mail: rp.andrade@uta.edu.ec

ORCID: <https://orcid.org/0000-0003-1651-0075>

¹ Universidad Técnica de Ambato. Ecuador.

Cita sugerida (APA, séptima edición)

Tutasig-Mollocana, K. N., & Andrade-Salinas, R. P. (2025). Manejo del trauma hepático, desde la perspectiva del diagnóstico y tratamiento. *Revista Episteme & Praxis*, 3(3), 93-103.

Presentación: 15/05/2025

Aceptación: 04/07/2025

Publicación: 01/09/2025



© 2025; Los autores. Este es un artículo en acceso abierto, distribuido bajo los términos de una licencia Creative Commons que permite el uso, distribución y reproducción en cualquier medio siempre que la obra original sea correctamente citada.

RESUMEN

El trauma hepático constituye una causa significativa de morbilidad y mortalidad, especialmente en casos de trauma abdominal cerrado. Esta revisión sistemática tuvo como propósito comparar la eficacia del manejo quirúrgico y no quirúrgico, a partir del análisis de estudios observacionales y revisiones sistemáticas publicadas entre 2019 y 2024. Se aplicaron criterios de inclusión estrictos y se seleccionaron 22 artículos relevantes mediante búsquedas en bases de datos como PubMed, Scopus y Web of Science. Los hallazgos revelan que el tratamiento no quirúrgico (TNQ) presenta una alta tasa de éxito (83% a 100%) en pacientes hemodinámicamente estables, particularmente cuando se combinan estrategias como la angioembolización y el monitoreo intensivo. No obstante, la intervención quirúrgica sigue siendo esencial ante la inestabilidad hemodinámica, lesiones vasculares de gran magnitud o fallos del TNQ. Si bien el TNQ se asocia con una menor tasa de complicaciones, su efectividad depende en gran medida de una adecuada selección de pacientes y de la disponibilidad de recursos especializados. En cambio, el manejo quirúrgico, aunque vinculado a una mayor morbilidad y mortalidad, resulta insustituible en escenarios críticos. En conclusión, el TNQ es una alternativa segura y eficaz en entornos clínicos bien estructurados, y su éxito se potencia con un abordaje integral y multidisciplinario enfocado en la mejora de los desenlaces clínicos y la calidad de vida de los pacientes con trauma hepático.

Palabras clave:

Trauma Hepático, tratamiento no quirúrgico, rotura hepática.

ABSTRACT

Hepatic trauma is a significant cause of morbidity and mortality, particularly in cases of blunt abdominal trauma. This systematic review aimed to compare the effectiveness of surgical and non-surgical management by analyzing observational studies and systematic reviews published between 2019 and 2024. Strict inclusion criteria were applied, and 22 relevant articles were selected through searches in databases such as PubMed, Scopus, and Web of Science. The findings reveal that non-surgical treatment (NST) shows a high success rate (83% to 100%) in hemodynamically stable patients, especially when combined with strategies such as angioembolization and intensive monitoring. However, surgical intervention remains essential in cases of hemodynamic instability, major vascular injuries, or NST failure. While NST is associated with a lower complication rate, its effectiveness largely depends on appropriate patient selection and the availability of specialized resources. In contrast, surgical management, although linked to higher morbidity and mortality, remains irreplaceable in critical scenarios. In conclusion, NST is a safe and effective alternative in well-structured clinical environments, and its success is enhanced by a comprehensive, multidisciplinary approach focused on improving clinical outcomes and the quality of life of patients with hepatic trauma.

Keywords:

Liver Trauma, nonsurgical treatment, liver rupture.

INTRODUCCIÓN

Las lesiones hepáticas representan aproximadamente el 5% de todas las admisiones en los servicios de urgencias por traumatismos (Lewis et al., 2021). Estas lesiones suelen ser causadas por traumatismos abdominales cerrados o penetrantes, los cuales pueden generar laceraciones hepáticas significativas o hematomas, con un alto riesgo de mortalidad debido a hemorragias incontroladas. Se estima que la tasa de mortalidad en pacientes con traumatismos hepáticos graves oscila entre el 10 % y el 15 % (Morell-Hofert et al., 2020).

El hígado es particularmente vulnerable a los traumatismos debido a su tamaño, su ubicación en la parte anterior del abdomen y la fragilidad tanto de su parénquima como de la cápsula de Glisson. En pacientes jóvenes, esta vulnerabilidad es aún mayor debido a la menor resistencia del tejido conectivo y la mayor flexibilidad de las costillas. Su irrigación vascular es dual, con circulación arterial y un sistema venoso portal compuesto por vasos de paredes delgadas, lo que aumenta la susceptibilidad a sangrados postraumáticos (Lewis et al., 2021).

Más del 80 % de las lesiones hepáticas afectan los segmentos posteriores del órgano, debido a su compresión contra estructuras óseas como las costillas y la columna vertebral. La porción derecha del hígado es la más afectada, dada su proximidad a las costillas y su tamaño. En cambio, las lesiones en el lóbulo izquierdo son menos comunes y suelen estar asociadas a compresión toracoabdominal directa, como ocurre en accidentes de tráfico. Estas lesiones frecuentemente se acompañan de daños en el páncreas, el corazón, el duodeno y el colon transverso (Coccolini et al., 2020).

La American Association for the Surgery of Trauma (AAST) ha desarrollado una escala de clasificación del trauma hepático que consta de seis grados de severidad, desde lesiones menores (que representan entre el 80 % y el 90 % de los casos) hasta lesiones potencialmente mortales. Esta clasificación tiene en cuenta criterios de imagen (tomografía computarizada), hallazgos quirúrgicos según la región afectada y criterios patológicos (Coccolini et al., 2020). El manejo del traumatismo hepático cerrado ha evolucionado considerablemente en las últimas décadas. Actualmente, la mayoría de las lesiones hepáticas graves se tratan sin cirugía, gracias al uso de radiología intervencionista y procedimientos de embolización vascular, que han mejorado el control del sangrado en pacientes politraumatizados (Saviano et al., 2022).

Los pacientes con traumatismo abdominal cerrado deben ser evaluados rápidamente en urgencias. Aquellos con lesiones hepáticas leves suelen recibir tratamiento no quirúrgico. En cambio, los pacientes inestables hemodinámicamente y con sangrado hepático activo requieren angiembolización o cirugía, además de reposición de

líquidos y transfusiones sanguíneas (Saviano et al., 2022). Según las guías de la WSES, el tratamiento no quirúrgico es recomendado en pacientes estables con lesiones hepáticas de leves a moderadas, siempre que no haya otros daños internos que requieran cirugía. En casos de lesiones graves, este enfoque es viable si el paciente cuenta con monitoreo continuo y acceso a procedimientos de angiografía (Boukar et al., 2021).

El objetivo de esta revisión es determinar cuál de los abordajes terapéuticos, quirúrgico o no quirúrgico, resulta más seguro y eficaz en el manejo del trauma hepático, mediante el análisis crítico de estudios clínicos observacionales y revisiones sistemáticas recientes. Esta comparación busca generar evidencia útil para la toma de decisiones clínicas y contribuir a mejorar la calidad de vida de los pacientes en el mediano y largo plazo.

MATERIALES Y MÉTODOS

En el estudio se realizó una revisión sistemática de carácter cualitativa. Para la recolección de información se utilizó una técnica documental mediante una revisión bibliográfica de artículos y publicaciones de carácter científico, sobre las opciones terapéuticas actuales para tratar el trauma hepático y su tratamiento quirúrgico y no quirúrgico. Se empleó una metodología detallada que garantiza la exhaustividad y la relevancia de la investigación.

Se incluyeron artículos científicos que brindaron resultados respecto al trauma hepático y su tratamiento quirúrgico y no quirúrgico. Se consideraron estudios en *inglés* y español de los últimos 5 años y documentos clásicos. Se excluyeron los estudios que no brindaron resultados con el suficiente soporte científico o que no fueron concluyentes, al igual que comentarios científicos, cartas al editor o cartas de opinión científica.

Se llevó a cabo una búsqueda electrónica sistemática de artículos publicados desde el 2019 hasta diciembre 2024 en las bases de datos PubMed, Scopus, Web of Science y ScieLO. Se utilizaron términos MeSH en inglés y español: liver trauma, surgical treatment, non-surgical treatment, trauma hepático, tratamiento quirúrgico, tratamiento no quirúrgico.

Se eligieron artículos científicos como revisiones bibliográficas y artículos originales, los cuales proporcionan el cociente de riesgo instantáneo (HR), intervalo de confianza (IC) y nivel de significancia (p) del tratamiento quirúrgico y no quirúrgico del trauma hepático.

Se realizó mediante el uso de un formulario que incluye: autores, año de publicación, metodología del estudio, participantes y resultados sobre el trauma hepático y su tratamiento quirúrgico y no quirúrgico (Figura 1).

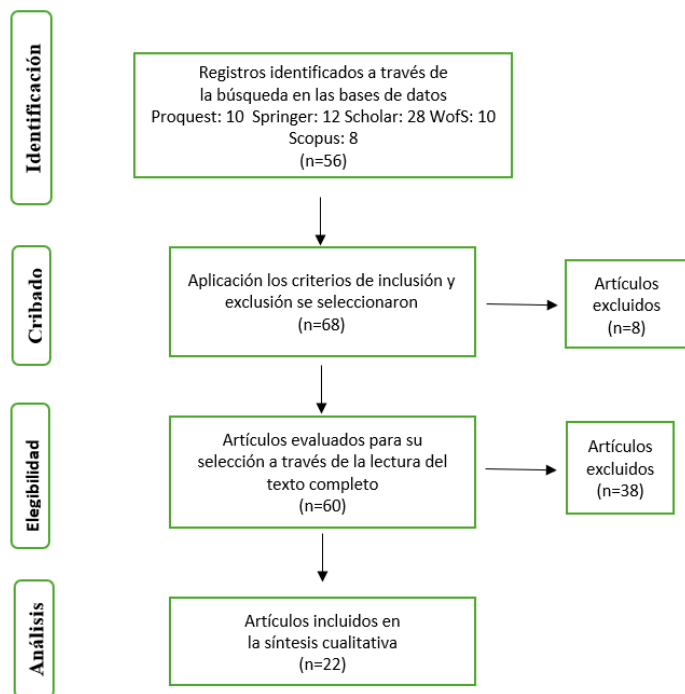


Figura 1. Diagrama de flujo de selección de los estudios PRISMA.

RESULTADOS Y DISCUSIÓN

El hígado es la glándula más grande del organismo humano, con un peso que oscila entre 1 y 2 kg. Se localiza por debajo del diafragma, resguardado por las costillas, y abarca gran parte de la región hipocondriaca derecha, extendiéndose hacia la región epigástrica y alcanzando parcialmente la hipocondriaca izquierda. De los cuatro lóbulos hepáticos, el lóbulo derecho es el más voluminoso. En la parte posterior del hígado se encuentra una estructura denominada fisura portal., que permite la entrada y salida de sangre, vasos linfáticos, nervios y conductos biliares. Este órgano está compuesto por pequeños lobulillos hexagonales que albergan a los hepatocitos que a su vez son protegidos por los macrófagos hepáticos, conocidos como células de Kupffer, que se encargan de procesar las partículas extrañas y los glóbulos rojos envejecidos (Peate et al., 2019).

La función hepática se centra en la producción de bilis, un componente esencial para la absorción de nutrientes en el intestino delgado, así como para ejercer propiedades antisépticas y facilitar la excreción de productos metabólicos en varios animales. Además, desempeñan un papel crucial en la regulación de los niveles de carbohidratos en el organismo y almacenar grandes cantidades de glucosa que la convierte en glucógeno según las necesidades metabólicas. Para mantener la concentración de glucosa en sangre entre comidas, que varía entre 85 y 135 mg/dl, el hígado depende de la acción coordinada

de dos hormonas clave: el glucagón y la insulina. La insulina inhibe la secreción de glucagón, mientras que simultáneamente se liberan otras sustancias que contribuyen a la regeneración de glucosa, ayudando a preservar el equilibrio bioquímico en el cuerpo (Gualan & García, 2022) (Tabla 1).

Tabla 1. Clasificación AAST de lesiones hepáticas.

Grado	Tipo de Lesión	Descripción
I	Hematoma	Subcapsular, <10% de la superficie afectada
Laceración	Desgarro capsular con profundidad parenquimatosa <1 cm	
	Hematoma	Subcapsular, 10–50% de la superficie afectada
Hematoma	Intraparenquimatoso <10 cm de diámetro	
	Laceración	Desgarro capsular con profundidad parenquimatosa de 1–3 cm, longitud <10 cm
III	Hematoma	Subcapsular, >50% de la superficie afectada o hematoma subcapsular/parenquimatoso roto
	Hematoma	Intraparenquimatoso >10 cm
Laceración	Desgarro capsular con profundidad parenquimatosa >3 cm	
Vascular	Lesión con sangrado activo contenido dentro del parénquima hepático	
IV	Laceración	Disrupción del parénquima que afecta el 25–75% de un lóbulo hepático o de 1–3 segmentos de Couinaud
Vascular	Lesión con sangrado activo que atraviesa el parénquima hepático hacia la cavidad peritoneal	
V	Laceración	Disrupción del parénquima que afecta >75% de un lóbulo hepático
Vascular	Lesiones venosas yuxtahepáticas (vena cava retrohepática/venas hepáticas centrales mayores)	
VI	Vascular	Avulsión hepática

Fuente: Adaptada de Lewis et al. (2021).

El hígado es el segundo órgano más propenso a lesiones, junto con el corazón el diafragma y el intestino grueso, y puede afectarse por múltiples lesiones como isquemia, traumatismos o laceraciones que dañan los grandes vasos que desembocan en este como la cava y la porta, además de ser susceptible a infecciones derivadas de un manejo deficiente en el tratamiento de lesiones sistémicas. El estallido de órganos adyacentes también es uno de los principales mecanismos de acción por el cual se produce una lesión en este importante órgano por lo que la atención adecuada es crucial en la medicina de emergencia y en el manejo del trauma (Morea et al., 2024).

Epidemiológicamente las lesiones hepáticas ocurren en su mayoría en hombres menores de 40 años; a nivel mundial el mecanismo causal más común es el traumatismo cerrado, que representa más de dos tercios de casos (Pérez et al., 2020a). En América Latina, sin embargo, el mecanismo más común de traumatismo hepático es la lesión penetrante (62%) y en Colombia el mecanismo penetrante más común son las heridas por arma de fuego (88,64%), seguidas de las heridas por arma blanca (11,36%) (Alves et al., 2022). De los casos mencionados se evidencia que el 60% de los pacientes con traumatismo hepático penetrante requieren de resolución quirúrgica compleja. Y, más del 80% de estos casos poseen lesiones intraabdominales concomitantes de colon (34%), seguido del estómago y el duodeno (30%), generando una mortalidad general de entre el 22 % al 66 %. Existen, además factores que incrementan estas cifras como la edad mayor de 65 años y el nivel socioeconómico bajo (Ditzel et al., 2020).

En países industrializados, por otra parte, los traumatismos hepáticos han mostrado un aumento en su diagnóstico y manejo gracias a la mejora en las técnicas de imagen y la atención médica de emergencia. Son comúnmente el resultado de accidentes automovilísticos, caídas y agresiones (Coccolini et al., 2020). La anatomía segmentaria del hígado tiene una relevancia limitada al hablar del traumatismo hepático, ya que su principal función es la localización de las lesiones.

Evaluación inicial del paciente

Se debe realizar una evaluación primaria para descartar condiciones que pongan en riesgo la vida, verificando la vía aérea, la respiración y la circulación, especialmente en casos de shock hipovolémico por hemorragia hepática. También es crucial evaluar el estado neurológico y las condiciones ambientales del paciente. La presencia de hipotensión y taquicardia puede sugerir sangrado abdominal, mientras que el dolor o sensibilidad en el cuadrante superior derecho del abdomen puede indicar lesión hepática. La distensión abdominal, por su parte, puede ser un signo de hemoperitoneo (Morea et al., 2024).

En pacientes con trauma hepático, se deben solicitar pruebas de laboratorio, incluyendo un hemograma completo, niveles de hemoglobina y plaquetas, parámetros de coagulación, transaminasas, pruebas de función hepática, creatinina, glucosa y lactato en sangre. Además, la evaluación por imágenes es fundamental, comenzando con un ultrasonido FAST (Focused Assessment with Sonography for Trauma) para detectar acumulaciones de sangre en la cavidad abdominal. La presencia de sangre en el abdomen ayuda a determinar la gravedad del trauma y guiar el tratamiento (Ditzel et al., 2020).

Los pacientes hemodinámicamente estables requieren una tomografía computarizada (TC) con medio de contraste intravenoso, ya que esta permite identificar lesiones hepáticas y cuantificar la cantidad de hemoperitoneo. En cambio, aquellos inestables con un FAST positivo deben tener acceso inmediato a cirugía de urgencia (Ditzel et al., 2020).

Hallazgos Radiológicos

El diagnóstico del trauma hepático depende del estado hemodinámico del paciente. La ecografía FAST permite una detección rápida de fluidos libres en el abdomen, aunque su precisión puede verse limitada por factores como la complejidad del paciente. Este método evalúa cinco áreas clave: la pericárdica, los cuadrantes superior derecho e izquierdo (centrándose en las regiones hepatorenal y esplenorrenal), la pélvica o suprapúbica, y el tórax anterior, con el objetivo de identificar acumulaciones de líquido o sangre (Coccolini et al., 2020).

Actualmente, la tomografía computarizada (TC) es considerada el estándar de oro en la evaluación por imágenes del trauma hepático. Entre los hallazgos más relevantes en la TC se incluyen hematomas, laceraciones, hemorragias activas y signos menores como la baja atenuación de la vena periportal y una vena cava inferior colapsada, con una tasa de detección de lesiones hepáticas en pacientes con trauma cerrado es de aproximadamente el 25%. Además, la TC permite detectar abscesos hepáticos, acumulaciones de líquido, hemobilia, complicaciones biliares y peritonitis. También es útil para identificar el desarrollo temprano o tardío de pseudoaneurismas de la arteria hepática postraumáticos (Coccolini et al., 2020).

En los casos de trauma hepático cerrado, las laceraciones se observan como áreas de baja atenuación de forma irregular, con patrones lineales o ramificados. Estas pueden ser profundas (>3 cm) o superficiales (<3 cm). Si afectan la región posterior del segmento VII del hígado, pueden provocar hematomas retroperitoneales. Los hematomas pueden ser subcapsulares o intraparenquimatosos, y en la fase aguda presentan una atenuación elevada (40–60 unidades Hounsfield) en comparación con el parénquima hepático normal. La hemorragia activa se caracteriza por una atenuación focal alta (alrededor

de 150 unidades Hounsfield) en las zonas donde hay extravasación de contraste. Otros signos radiológicos agudos incluyen la baja atenuación periportal en paralelo a la vena porta y el colapso de la vena cava inferior debido a hipovolemia (Coccolini et al., 2020).

Entre las complicaciones postraumáticas tardías, el sangrado diferido es la más frecuente, presentándose en aproximadamente el 3–5% de los pacientes con una mortalidad general del 18%. Los abscesos hepáticos y perihepáticos se identifican como áreas de atenuación líquida con burbujas de gas o niveles aire-líquido en el parénquima hepático lesionado. Los pacientes pueden manifestar dolor abdominal, sensibilidad en la zona, fiebre y leucocitosis. Otra posible complicación del trauma hepático es la formación de pseudoaneurismas de la arteria hepática, los cuales aparecen como lesiones focales redondeadas de alta atenuación y tienen riesgo de ruptura con hemorragia. Además, las laceraciones hepáticas pueden provocar fuga biliar, fistulas, bilomas y peritonitis biliar (Figura 2).

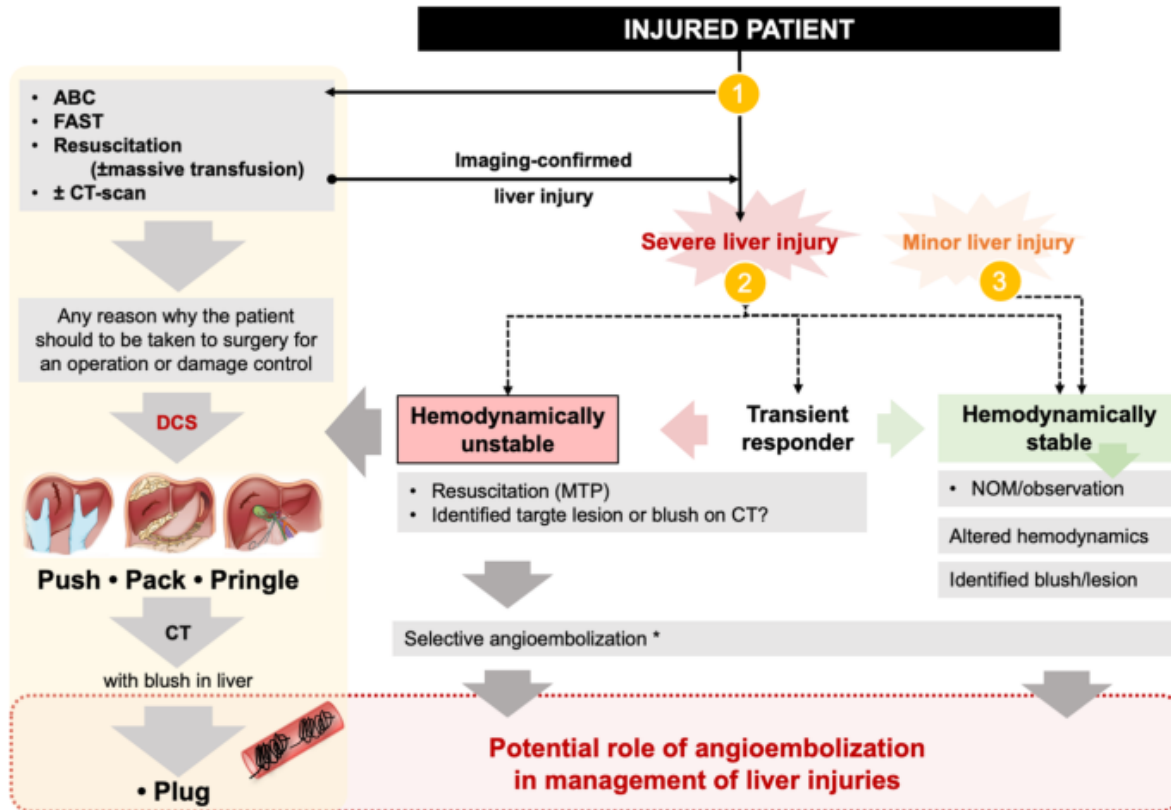


Figura 2. Manejo del Traumatismo Hepático en Urgencias: Enfoque en el Tratamiento No Operatorio (NOM).

Fuente: Kanani et al. (2021).

Manejo del Traumatismo Hepático Cerrado: Abordaje Integral

El tratamiento del traumatismo hepático cerrado ha experimentado un progreso notable en las últimas décadas. En la actualidad, la mayoría de las lesiones hepáticas graves se manejan sin intervención quirúrgica, gracias al avance de la radiología intervencionista y la implementación de la embolización vascular como herramienta eficaz para controlar la hemorragia en pacientes politraumatizados. Los pacientes que ingresan al servicio de urgencias con traumatismo abdominal cerrado requieren una evaluación quirúrgica inmediata. Aquellos con lesiones hepáticas leves suelen beneficiarse de un manejo conservador. En contraste, los pacientes hemodinámicamente inestables con hemorragia hepática activa frecuentemente precisan angioembolización o cirugía, además de reposición de líquidos y transfusiones sanguíneas. Según las guías de la WSES, el tratamiento no quirúrgico es preferible en pacientes estables con lesiones hepáticas leves o moderadas, siempre que no presenten otras lesiones que ameriten cirugía. En lesiones graves, este enfoque es viable únicamente si se garantiza monitorización continua y disponibilidad inmediata de angiografía. Cuando la tomografía evidencia sangrado activo, el manejo debe ser dirigido por un equipo quirúrgico especializado en quirófano (Coccolini et al., 2020).

La literatura respalda el uso de tromboprolifaxis con heparina de bajo peso molecular (HBPM) debido al estado de hipercoagulabilidad que surge durante las primeras 48 horas tras el trauma. Su aplicación en el manejo conservador ha demostrado ser segura. Se estima que más del 50% de los pacientes sin profilaxis pueden desarrollar trombosis venosa profunda o embolismo pulmonar, incrementando el riesgo de mortalidad.

El seguimiento mediante imágenes tras este tipo de lesión sigue siendo motivo de debate. Aunque antes se consideraba estándar realizar tomografía de control, actualmente no se recomienda salvo indicaciones clínicas específicas. El manejo del traumatismo hepático debe abordarse con un enfoque multidisciplinario. Aunque el tratamiento conservador suele ser la primera opción en urgencias, es esencial una evaluación temprana por el cirujano de trauma para decidir la estrategia óptima según la gravedad de las lesiones y el estado clínico del paciente (Boukar et al., 2021).

Abordaje Quirúrgico del Traumatismo Hepático Cerrado

La cirugía es fundamental para controlar la hemorragia en pacientes inestables que no responden al manejo no operatorio. Este abordaje forma parte de la estrategia de "control de daños" y debe implementarse de manera temprana, junto con la reanimación intensiva del paciente. En casos de sangrado activo o diferido, se pueden considerar intervenciones como angioembolización o la oclusión aórtica con balón como medidas definitivas (Coccolini et al., 2020).

La técnica quirúrgica se selecciona según la magnitud de las lesiones. Si durante la laparotomía no se observa hemorragia activa, pueden aplicarse métodos conservadores como cauterización, agentes hemostáticos, sutura del parénquima o parches de epiplón. No obstante, en hemorragias graves es necesario recurrir a técnicas más invasivas, como compresión y empaquetamiento hepático, ligadura vascular, desbridamiento, taponamiento con balón, colocación de shunts, exclusión vascular hepática o técnicas avanzadas que requieren reanimación intraoperatoria intensiva para mantener la perfusión orgánica (Boukar et al., 2021).

Manejo de Lesiones Vasculares Hepáticas

Cuando existe una lesión arterial hepática, la opción inicial es la ligadura selectiva del vaso afectado. Si la lesión compromete una rama derecha o izquierda, puede realizarse ligadura selectiva. Sin embargo, si la ligadura involucra la arteria hepática común o derecha, se recomienda colecistectomía para prevenir necrosis vesicular. Es importante considerar que la ligadura arterial incrementa el riesgo de necrosis hepática, abscesos y bilomas. Ante hemorragia persistente, debe evaluarse la existencia de una arteria hepática accesoria. Por su parte, las lesiones

de la vena porta requieren control prioritario por su alto riesgo de necrosis hepática o isquemia intestinal. La ligadura de la vena porta debe reservarse como último recurso, únicamente si la arteria hepática permanece intacta. En estos casos, pueden considerarse empaquetamiento hepático o resección. El empaquetamiento representa una opción menos invasiva para controlar temporalmente hemorragias venosas severas. Si persiste la hemorragia tras todas las medidas de control de daños, debe considerarse el uso de balón de oclusión aórtica resucitativo (REBOA) junto con oclusión endovascular de la vena cava (REBOVC) para estabilizar al paciente (Morell-Hofert et al., 2020).

En casos de avulsión del pedículo hepático, la intervención inicial recomendada es la colocación de un bypass porto-cava o cavo-cava para estabilizar la hemodinamia y reducir las complicaciones de la oclusión de la vena cava inferior y la vena porta. Tras este procedimiento, en centros especializados en trasplante, el trasplante hepático de urgencia puede representar la única alternativa viable para la supervivencia del paciente (Coccolini et al., 2020).

El tratamiento no quirúrgico (TNQ) ha ganado aceptación como una opción viable en pacientes hemodinámicamente estables con lesiones hepáticas, especialmente en traumas cerrados; la estabilidad hemodinámica es considerada el criterio principal para seleccionar a los candidatos para este enfoque además de la ausencia de indicaciones absolutas para la cirugía inmediata. Estudios recientes han demostrado tasas de éxito del TNQ que oscilan entre el 83% y el 100%, con una morbilidad asociada del 5% al 42% (Coccolini et al., 2020).

Los criterios para el TNQ incluyen la **ausencia de Peritonitis basada en la falta de signos clínicos de irritación peritoneal** que sugieren que no hay hemorragia activa significativa o perforación visceral que requiera intervención quirúrgica inmediata; Presencia de lesiones en otros órganos que pueda complicar el manejo no quirúrgico y aumentar el riesgo de fracaso de esta estrategia y finalmente el **grado de lesión hepática diagnosticada**, aunque las lesiones de bajo grado (I-III) son las más adecuadas para el TNQ, estudios recientes han mostrado éxito en el manejo no operatorio de lesiones de alto grado (IV-V) en pacientes seleccionados (Pérez-Alonso et al., 2020b).

El manejo no quirúrgico incluye varias intervenciones que buscan estabilizar al paciente y promover la recuperación sin cirugía abierta. La **angioembolización es una de estas técnicas, está dirigida a pacientes que presentan extravasación activa de contraste en la tomografía computarizada (TC)**. Sin embargo, es esencial para controlar la hemorragia sin necesidad de laparotomía. Otra de estas técnicas es la **monitorización intensiva, logrando que la vigilancia continua en unidades de cuidados intensivos sea parte fundamental del estudio del paciente mediante**

evaluaciones clínicas seriadas y disponibilidad de quirófano para intervenciones urgentes si fuese necesaria (Pérez-Alonso et al., 2020b).

Pese a los beneficios, el TNQ no está exento de riesgos. La **hemorragia tardía que aunque es una reacción rara, en el caso de desarrollarse** requiere una vigilancia estrecha y continua. La acumulación de bilis encapsulada o biliomas, surge debido a lesiones del árbol biliar y puede requerir drenaje percutáneo o endoscópico. Y finalmente la formación de **abscesos hepáticos secundarios** a infecciones de los hematomas requieren drenaje y terapia antibiótica adecuada (Keric et al., 2023).

Integración de la angioembolización en el tratamiento del trauma hepático

Las guías actuales sobre el manejo del trauma hepático severo han incorporado la radiología intervencionista en diversos aspectos, aunque con variaciones entre recomendaciones. La angioembolización ha mejorado significativamente el éxito del manejo no operatorio (NOM); sin embargo, no está exenta de riesgos. Entre sus limitaciones se encuentra la posibilidad de que el manejo no operatorio falle incluso después de la angioembolización, por lo que es fundamental una vigilancia clínica rigurosa. Además, pueden surgir complicaciones derivadas del procedimiento, lo que resalta la importancia de documentar y analizar datos clínicos en la práctica real (Gilyard et al., 2020).

Papel complementario de la angioembolización en el manejo no operatorio

El NOM es la estrategia recomendada para pacientes hemodinámicamente estables, sin importar el tipo de lesión hepática, siempre que no existan otras lesiones que requieran cirugía. En pacientes con respuesta transitoria al choque hemorrágico, el NOM puede considerarse si se dispone de una monitorización estricta, transfusión controlada y acceso rápido a la sala de operaciones en caso de deterioro. En situaciones donde la tomografía computarizada (TC) genere dudas diagnósticas, la laparoscopia puede ser útil para obtener información adicional. Se estima que el manejo no operatorio es exitoso en hasta un 85 % de las lesiones hepáticas leves a moderadas; sin embargo, esta tasa disminuye drásticamente con el aumento de la gravedad de la lesión y la presencia de otras lesiones traumáticas (Kanani et al., 2021).

El tratamiento quirúrgico se recomienda en pacientes inestables o cuando el NOM fracasa. Su objetivo principal es controlar la hemorragia y evitar fugas biliares. Dependiendo de la severidad de la lesión, el sangrado puede detenerse con medidas simples como compresión, electrocauterio, agentes hemostáticos tópicos o suturas. En hemorragias más graves, se pueden utilizar técnicas como el empaquetamiento hepático, la ligadura

vascular, la maniobra de Pringle o incluso la resección hepática en casos extremos. En situaciones de hemorragia masiva y potencialmente letal, la colocación de un balón de oclusión aórtica resucitativo (REBOA) puede ser una medida temporal efectiva para lograr el control del sangrado. Cuando hay daño en la arteria hepática propia, se recomienda la reparación del vaso. Si esto no es posible, puede realizarse la ligadura arterial, acompañada de colecistectomía si se compromete la arteria hepática derecha o común, para evitar necrosis vesicular (Byrne et al., 2021).

El daño en la vena porta principal requiere una intervención aún más cuidadosa, ya que su ligadura proximal puede provocar necrosis hepática y edema intestinal severo. En estos casos, es esencial garantizar la integridad de la arteria hepática para mantener la perfusión sanguínea del hígado. La radiología intervencionista puede facilitar el uso de stents en lugar de coils, permitiendo mantener el flujo sanguíneo mientras se controla el sangrado. En caso de hemorragia por vasos intraparenquimatosos no suturables, la resección hepática puede ser una alternativa viable. Si la hemorragia es extrahepática, el empaquetamiento hepático suele ser eficaz cuando la reparación directa de la vena no es posible (Lopera, 2021).

Tratamiento Quirúrgico

El manejo quirúrgico sigue siendo esencial en pacientes con inestabilidad hemodinámica, lesiones penetrantes o cuando el TNQ fracasa. Las intervenciones quirúrgicas se han adaptado para minimizar el trauma quirúrgico y mejorar los resultados.

El tratamiento quirúrgico es fundamental para controlar la hemorragia en pacientes con trauma hepático que se encuentran hemodinámicamente inestables y no responden al manejo no operatorio (NOM). Este enfoque quirúrgico forma parte de la estrategia de "control de daños" y debe implementarse lo antes posible, junto con la reanimación del paciente. En casos de hemorragia activa o sangrado diferido, se pueden considerar procedimientos como la angioembolización o la oclusión con balón de la aorta como soluciones definitivas (Coccolini et al., 2020).

La selección de la técnica quirúrgica depende de la magnitud de las lesiones hepáticas. Si no se observa un sangrado significativo durante la laparotomía, se pueden emplear métodos menos invasivos como electrocauterización, aplicación de agentes hemostáticos tópicos, sutura simple del parénquima hepático o el uso de parches de epiplón. Sin embargo, en casos de hemorragias graves, es necesario recurrir a procedimientos más invasivos, como la compresión manual y el empaquetamiento hepático, la ligadura de vasos sanguíneos, el desbridamiento de áreas necróticas, el taponamiento con balón, la colocación de shunts, la exclusión hepática vascular o técnicas avanzadas que requieren una reanimación

intraoperatoria intensiva para preservar la perfusión orgánica (Morell-Hofert et al., 2020).

Manejo de las Lesiones Vasculares

En el caso de una lesión en la arteria hepática, la opción principal es la ligadura selectiva del vaso afectado. Si la lesión es aislada en las ramas derecha o izquierda de la arteria hepática, se puede realizar una ligadura selectiva. No obstante, si es necesario ligar la arteria hepática común o derecha, se recomienda realizar una colecistectomía para evitar la necrosis de la vesícula biliar. Cabe señalar que la ligadura de la arteria hepática puede aumentar el riesgo de necrosis hepática, formación de abscesos y bilomas. Si el sangrado persiste a pesar de estas medidas, se debe considerar la presencia de una arteria hepática accesoria (Coccolini et al., 2020).

Por otro lado, si la lesión afecta la vena porta, su control es prioritario debido al alto riesgo de necrosis hepática o isquemia intestinal. La ligadura de la vena porta solo debe considerarse como último recurso si la arteria hepática permanece intacta. En estos casos, el empaquetamiento hepático o la resección del hígado pueden ser alternativas viables. El empaquetamiento hepático es una de las opciones menos invasivas para el control temporal de lesiones venosas graves. Si el sangrado persiste a pesar de todas las medidas de control de daños, se debe considerar el uso del balón de oclusión aórtica resucitativo (REBOA), combinado con la oclusión endovascular resucitativa de la vena cava (REBOVC), para estabilizar al paciente (Tarchouli, 2018).

En casos de avulsión del pedículo hepático, la primera intervención debe ser la colocación de un bypass veno-veno (porto-cava o cavo-cava) para estabilizar hemodinámicamente al paciente y mitigar los efectos adversos de la oclusión de la vena cava inferior y la vena porta. Luego de esta maniobra, en centros especializados en trasplante, el trasplante hepático de urgencia puede ser la única opción viable para la supervivencia del paciente (Coccolini et al., 2020).

A pesar de los avances en el manejo no operatorio (MNO), la cirugía sigue siendo indispensable en casos de inestabilidad hemodinámica o cuando el MNO falla, se ha reportado que la mortalidad operatoria en lesiones hepáticas de alta gravedad puede alcanzar entre el 42% y el 66%, especialmente en lesiones retrohepáticas de la vena cava, que presentan una mortalidad casi universal. Sin embargo, enfoques colaborativos entre cirujanos de trauma y hepatobiliares han logrado reducir la mortalidad operatoria al 23.4% en algunos centros especializados. Además, la implementación de sistemas de trauma centralizados y la disponibilidad de equipos multidisciplinarios han mejorado los resultados en pacientes con trauma hepático, destacando la importancia de una atención especializada y coordinada (Morell-Hofert et al., 2020).

Diversos estudios han reportado que el MNO tiene una tasa de éxito que varía entre el 83% y el 100%, con una morbilidad del 5% al 42%. Estas cifras son consistentes con investigaciones previas que indican que el MNO puede ser efectivo en hasta el 95% de los casos de trauma hepático cerrado en pacientes estables (Coccolini et al., 2020). No obstante, la mortalidad global en trauma hepático varía entre el 4% y el 15%, dependiendo de la severidad de la lesión y la presencia de otras lesiones asociadas.

Por otro lado, el manejo quirúrgico sigue siendo fundamental en pacientes con inestabilidad hemodinámica. Se estima que entre el 8% y el 20% de los pacientes con trauma hepático presentan lesiones de alto grado (IV-V), con tasas de mortalidad que oscilan entre el 40% y el 80%.

El estudio realizado por Cadavid-Navas et al. (2022), en el Hospital San Vicente Fundación en Medellín, Colombia, analizó a 341 pacientes con trauma hepático confirmado por tomografía o cirugía durante un periodo de 10 años. De estos, 95 pacientes con trauma cerrado fueron manejados de manera no operatoria, con una tasa de éxito del 90.5%. Por otro lado, López-Tamayo & Osorio-Sierra (2023), destacan que el manejo no operatorio fue exitoso en el 95% de los pacientes hemodinámicamente estables con traumatismo hepático cerrado. También señalan que las tasas de fracaso del tratamiento no operatorio para lesiones esplénicas de alto grado mejoraron del 15% al 5% con la implementación de un protocolo adecuado.

La eficacia del manejo no operatorio puede variar según la literatura, con tasas que oscilan entre el 80% y el 95%, dependiendo de factores como la gravedad de la lesión y la presencia de otras lesiones asociadas (Cadavid-Navas et al., 2022). Finalmente, en cuanto a las complicaciones y mortalidad en el manejo no operatorio, López-Tamayo & Osorio-Sierra (2023), informan que en lesiones de alto grado, la tasa de complicaciones puede alcanzar hasta un 14%, y la mortalidad puede llegar al 27% cuando se requiere cirugía abierta. Además, se observó que la tasa de complicaciones fue del 22.5% y la mortalidad del 5.5%, correlacionándose directamente con variables como edad mayor de 50 años, lesiones asociadas y gravedad del trauma.

Complicaciones y Factores de Riesgo

Las complicaciones asociadas al MNO pueden presentarse en el 5% al 42% de los casos e incluyen hemorragia tardía (2.8%-8.4%), fuga biliar (0.5%-4.5%), hemobilia, síndrome compartimental abdominal., necrosis hepática y abscesos hepáticos (Silvio-Estaba et al., 2008). Se ha observado que la morbilidad está directamente relacionada con la gravedad de la lesión hepática, aumentando significativamente en lesiones de grado IV y V.

Por su parte, el MQ se asocia con una mayor incidencia de complicaciones postoperatorias, con una morbilidad de hasta el 63% en lesiones de grado V. La cirugía de control de daños, que incluye empaquetamiento hepático y angioembolización perioperatoria, ha mostrado mejorar la supervivencia en estos pacientes. La angioembolización ha demostrado ser una herramienta clave en el manejo del trauma hepático. Su uso en pacientes con sangrado activo puede reducir la necesidad de cirugía y mejorar la tasa de éxito del MNO (Lopera, 2021).

CONCLUSIONES

El manejo del trauma hepático ha experimentado una evolución significativa en las últimas décadas, destacándose el tratamiento no quirúrgico (MNO) como la estrategia preferida en pacientes hemodinámicamente estables. Diversos estudios han reportado tasas de éxito del MNO que oscilan entre el 83% y el 100%, con una morbilidad asociada del 5% al 42%. Esta modalidad de tratamiento ha demostrado ser eficaz incluso en lesiones hepáticas de alto grado (IV y V), siempre que se realice una selección adecuada de los pacientes y se cuente con recursos diagnósticos y terapéuticos apropiados.

Comparativamente, el manejo quirúrgico se reserva para pacientes con inestabilidad hemodinámica o cuando existen lesiones asociadas que requieren intervención inmediata. Aunque la cirugía puede ser salvadora en situaciones críticas, se asocia con una mayor tasa de complicaciones y una estancia hospitalaria prolongada.

El análisis comparativo de estudios clínicos observacionales y revisiones sistemáticas permite evidenciar que el manejo no quirúrgico del trauma hepático, en pacientes seleccionados hemodinámicamente estables, ha demostrado ser una estrategia segura, eficaz y asociada con una menor morbilidad en comparación con la intervención quirúrgica. No obstante, la cirugía sigue siendo indispensable en casos de inestabilidad o lesiones hepáticas complejas. La identificación de factores predictivos de éxito en el tratamiento conservador representa una herramienta clave para optimizar la selección de pacientes y reducir intervenciones innecesarias. Estos hallazgos respaldan la necesidad de protocolos clínicos integrados y centrados en el paciente, orientados a mejorar los desenlaces clínicos y la calidad de vida a largo plazo.

En cuanto a los factores predictivos de éxito del MNO, la estabilidad hemodinámica al ingreso, la ausencia de lesiones abdominales asociadas y la necesidad limitada de transfusiones sanguíneas se han identificado como determinantes clave. Por ejemplo, la necesidad de transfusión de más de tres unidades de glóbulos rojos se ha asociado con un mayor riesgo de fracaso del MNO. La identificación temprana de factores de riesgo y la disponibilidad de recursos diagnósticos y terapéuticos son esenciales

para optimizar los resultados y mejorar la calidad de vida de los pacientes a largo plazo.

REFERENCIAS BIBLIOGRÁFICAS

- Alves, R., Durães, A., Ribeiro, P., Santarossa, G., Pereira, H., Almeida, S., Vieira, L., & Lima. (2022). Diagnóstico e tratamento do trauma hepático: Revisão de literatura: Diagnostic and treatment of hepatic trauma: A systematic review of literature. *Brazilian Journal of Health Review*, 5(4), 16833–16840. <https://doi.org/10.34119/bjhrv5n4-236>
- Boukar, K. M., Moore, L., Tardif, P.-A., Soltana, K., Yanchar, N., Kortbeek, J., Champion, H., & Clement, J. (2021). Value of repeat CT for nonoperative management of patients with blunt liver and spleen injury: A systematic review. *European Journal of Trauma and Emergency Surgery*, 47, 1753–1761. <https://doi.org/10.1007/s00068-020-01584-x>
- Byrne, M., Singleton, M., Kalagara, H., & Haskins, S. C. (2021). Perioperative point-of-care ultrasound. *Advances in Anesthesia*, 39, 189–213. <https://doi.org/10.1016/j.aan.2021.07.011>
- Cadavid-Navas, M., Valdés-Giraldo, D., Mejía-Toro, D. A., Correa-Cote, J. C., Morales-Uribe, C. H., & Delgado-López, C. A. (2022). Resultados del manejo no operatorio en trauma hepático de los pacientes que se presentaron al servicio de urgencias del Hospital San Vicente Fundación, Medellín. *Revista Colombiana de Cirugía*, 37(3), 417–427. <https://doi.org/10.30944/20117582.1116>
- Coccolini, F., Coimbra, R., Ordonez, C., Kluger, Y., Vega, F., Moore, E. E., Biffi, W., Peitzman, A., Horer, T., Abu-Zidan, F. M., Sartelli, M., Fraga, G. P., Cicuttin, E., Ansaloni, L., Parra, M. W., Millán, M., DeAngelis, N., Inaba, K., Velmahos, G., Maier, R., Khokha, V., Sakakushev, B., Augustin, G., di Saverio, S., Pikoulis, E., Chirica, M., Reva, V., Leppaniemi, A., Manchev, V., Chiarugi, M., Damaskos, D., Weber, D., Parry, N., Demetrashvili, Z., Civil, I., Napolitano, L., Corbella, D., Catena, F., & the WSES expert panel. (2020). Liver trauma: WSES 2020 guidelines. *World Journal of Emergency Surgery*, 15(1), Article 24. <https://doi.org/10.1186/s13017-020-00302-7>
- Ditzel, R. M., Anderson, J. L., Eisenhart, W. J., Rankin, C. J., DeFeo, D. R., & Oak, S. (2020). A review of transfusion- and trauma-induced hypocalcemia: Is it time to change the lethal triad to the lethal diamond? *Journal of Trauma and Acute Care Surgery*, 88(3), 434–439. <https://doi.org/10.1097/TA.0000000000002570>

- Gilyard, S., Shinn, K., Nezami, N., Findeiss, L. K., Dariushnia, S., Grant, A. A., Hawkins, C. M., Peters, G. L., Majdalany, B. S., Newsome, J., Bercu, Z. L., & Kokabi, N. (2020). Contemporary Management of Hepatic Trauma: What IRs Need to Know. *Seminars in interventional radiology*, 37(1), 35–43. <https://doi.org/10.1055/s-0039-3401838>
- Gualan Minga, M. A., & García Escobar, C. E. (2022). *FAST: Hallazgos en pacientes politraumatizados*. (Trabajo de especialización en Radiodiagnóstico). Universidad Central de Venezuela.
- Kanani, A., Sandve, K. O., & Søreide, K. (2021). Management of severe liver injuries: push, pack, pringle - and plug! *Scandinavian journal of trauma, resuscitation and emergency medicine*, 29(1). <https://doi.org/10.1186/s13049-021-00907-0>
- Keric, N., Shatz, D. V., Schellenberg, M., De Moya, M., Moore, L. J., & Brown, C. B. R. (2023). Adult blunt hepatic injury: A Western Trauma Association critical decisions algorithm. *Journal of Trauma and Acute Care Surgery*, 96(1). <https://doi.org/10.1097/TA.0000000000004141>
- Lewis, M., Jakob, D. A., Benjamin, E. R., Wong, M., Trust, M. D., & Demetriades, D. (2021). Nonoperative management of blunt hepatic trauma: Comparison of Level I and II trauma centers. *American Surgeon*. Sage Journal, 89(4). <https://doi.org/10.1177/00031348211038558>
- Lopera, J. E. (2021). Embolization in trauma: Review of basic principles and techniques. *Seminars in Interventional Radiology*, 38(1), 18–33. <https://doi.org/10.1055/s-0040-1722312>
- López-Tamayo, S. B., & Osorio-Sierra, E. (2023). Resultados del manejo no operatorio de trauma esplénico grado III, IV y V en el Hospital Universitario San Vicente Fundación y Hospital Pablo Tobón Uribe de Medellín. (Trabajo de grado). Universidad de Antioquia. _
- Morea, G., Güizzo, D. M., Gómez Pagnotta, R. F., Di Sparti, E., Cassata, A. P., Orlando, J. M., & Attori, S. M. (2024). Dengue e injuria hepática: Una asociación más frecuente de lo pensado. Revisión de la literatura. *Revista Médica Universitaria FCM UNCUYO*, 20(1). https://25.bdigital.uncu.edu.ar/objetos_digitales/19871/articulo-de-revisin-more-gastrn.pdf
- Morell-Hofert, D., Primavesi, F., Fodor, M., Gassner, E., Kranebitter, V., Braunwarth, E., Haselbacher, M., Nitsche, U. P., Schmid, S., Blauth, M., et al. (2020). Validation of the revised 2018 AAST-OIS classification and the CT severity index for prediction of operative management and survival in patients with blunt spleen and liver injuries. *European Radiology*, 30, 6570–6581. <https://doi.org/10.1007/s00330-020-07061-8>
- Peate, I., Nair, M., & Palacios Martínez, J. R. (Trad.). (2019). *Anatomía y fisiología para enfermeras* (II.). Editorial El Manual Moderno. _
- Pérez, A., Rodríguez, M., Caballero, M. L., & Petrone, P. (2020a). Manejo no operatorio en un paciente con traumatismo hepático contuso de grado moderado. *Revista de Gastroenterología de México*, 85(4), 486–490. <https://doi.org/10.1016/j.rgmx.2019.10.005>
- Pérez-Alonso, A., Rodríguez-Martinón, P., Caballero-Marcos, L., & Petrone, P. (2020b). Nonoperative management in a patient with moderate blunt liver trauma. *Revista de Gastroenterología de México*, 85(4), 486–490. <https://doi.org/10.1016/j.rgmxen.2019.10.005>
- Saviano, A., Ojetti, V., Zanza, C., Franceschi, F., Longhitano, Y., Martuscelli, E., Maiese, A., Volonnino, G., Bertozzi, G., Ferrara, M., & La Russa, R. (2022). Liver trauma: Management in the emergency setting and medico-legal implications. *Diagnostics (Basel)*, 12(6), 1456. <https://doi.org/10.3390/diagnostics12061456>
- Suresh, K., Dixon, J. M., Patel, C., Beaty, B., Del Junco, D. J., de Vries, S., Lategan, H. J., Steyn, E., Verster, J., Schauer, S. G., Becker, T. E., Cunningham, C., Keenan, S., Moore, E. E., Wallis, L. A., Baidwan, N., Fosdick, B. K., Ginde, A. A., Beberta, V. S., & Mould-Millman, N. K. (2022). The epidemiology and outcomes of prolonged trauma care (EpiC) study: methodology of a prospective multicenter observational study in the Western Cape of South Africa. *Scandinavian journal of trauma, resuscitation and emergency medicine*, 30(1), 55. <https://doi.org/10.1186/s13049-022-01041-1>